

# LIB

LABORATÓRIO DE IMUNOPATOLOGIA DE BRASÍLIA

Prof. Dr. Florêncio Figueiredo  
CRM-DF 10560

Dr. Raquel Pedrosa Ferreira Moreira  
CRM-DF 9284



# Biópsia

LABORATÓRIO DE ANATOMOPATOLOGIA

Dr. Raissa de Paula Menezes  
CRM-DF 3706

Dr. Danyá Bachour Basilio  
CRM-DF 12345

Imunomarcações, Captura Híbrida, Patologia: Geral, Pediátrica e Feto-Placentária - Citologia: Convencional e em Meio Líquido

**ID.CASO: 132872**

**NOME: MICHELE ALVES DA SILVA RABELO**

**MATERIAL ENVIADO: Biópsia do peritônio**

**SOLICITANTE: Dr.(a) Hamilton Barbosa Júnior**

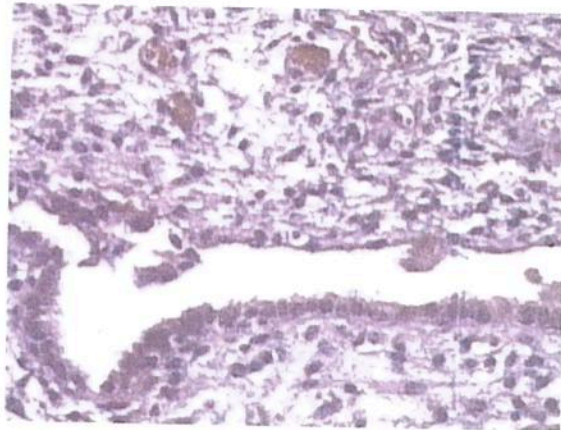
**DATA: 25/08/2011**

### MACROSCOPIA:

Dois fragmentos de tecido de forma irregular, pardacentos e elásticos, medindo o maior 0,6x0,3cm.

### MICROSCOPIA:

O exame histológico revela tecido fibro-conjuntivo apresentando glândulas e estroma endometriais. Algumas glândulas mostram-se cistificadas, contendo hemossiderófagos.



### CONCLUSÃO:

**COMPATÍVEL COM ENDOMETRIOSE**

Cortes examinados: 08

Colorações: HE

*Florêncio Figueiredo*

**Florêncio Figueiredo**  
CRM-DF 10560