

Paciente.....: MICHELE A DO S RABELO  
Data Nasc.....: 13/09/2004 -0 anos  
Sexo.....: FEMININO  
solicitante.....: MEDICO MODELO

Convênio..... : CONVENIO MODELO  
Estado Civil.....: CASADA  
Data Atual.....: 11/11/2004

Cod. Laudo: 1399      Data:11/11/2004      Hora: 15:58:09

## VIDEOLAPAROSCOPIA

**NUMERO DE PUNÇÕES:** Três.

**PERITÔNIO:** Presença de focos de coloração avermelhada, localizada em fosseta ovarica esquerda e direita, causando firme aderência de ambos os ovários a parede peritoneal.

**ÚTERO:** Tamanho e forma normais, em AVF, superfície lisa, regular, presença de aderência frouxa ao ovário esquerdo.

**TROMPA DIREITA:** Tamanho, forma e calibre normais, fimbrias normais, sem aderências.

**TROMPA ESQUERDA:** Tamanho, forma e calibre normais, fimbrias normais, presença de aderência firme ao ovário esquerdo.

**OVÁRIO DIREITO:** Tamanho aumentado as custas de formação cística com conteúdo achocolatado, sugestivo de endometrioma, medindo aproximadamente 1cm, aderência firme ao peritônio da fosseta ovárica direita.

**OVÁRIO ESQUERDO:** Tamanho aumento as custas de formação cística com conteúdo achocolatada, sugestivo de endometrioma, medindo aproximadamente 1 cm e aderência firme ao peritônio da fosseta ovária esquerda.

**LIG. ÚTERO-SACROS:** Espessamento do ligamento útero-sacro do lado esquerdo sugestivo de endometriose.

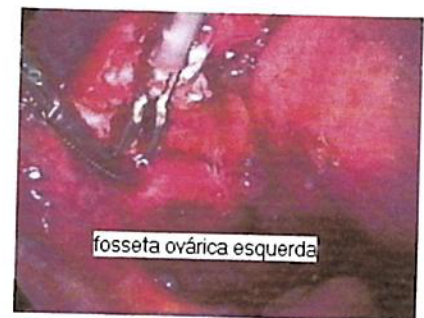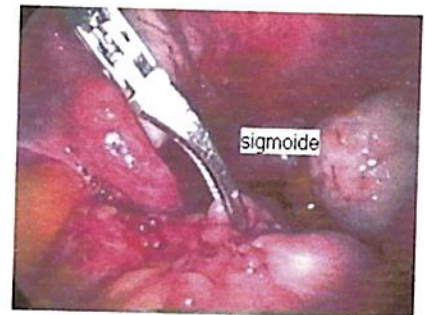
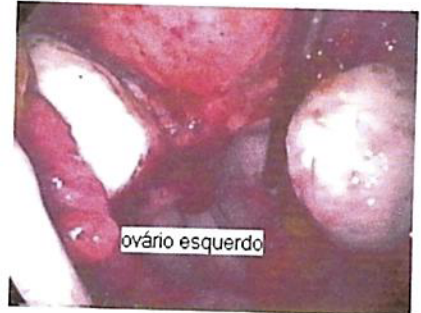**FSP :** Livre sem aderências. Presença de formação vesicular, localizada em serosa do sigmoide, sugestivo de endometriose.

**BDOME SUPERIOR:** Presença de formação nodular, de consistência endurecida medindo aproximadamente 1cm em parede vesical do lado esquerdo sugestivo de endometriose..

**CROMOTUBAGEM:** Não realizada.

**CONCLUSÃO:** Videolaparoscopia sugestiva de endometriose grau III (moderada).

**OBS:** Realizado aplicação do Zoladex 10,8 intra-operatório.



Dr. Hamilton Barbosa Jr.  
CRM-DF 10028



# Centro Integrado de Anatomia Patológica de Brasília

CGC 00.408.831/0001-05

Insc. CF/DF 07.326.784/001-83

SHLS 716 Bloco E Loja 13 - Térreo - Centro Médico de Brasília - DF - CEP 70390-700

Fax: (61) 346-2604 - Telefone: (61) 346-1155

## LAUDO MÉDICO

NOME DO PACIENTE	: MICHELE ALVES DA SILVA RABELO	EXAME N.º	: 6406
DATA DE NASCIMENTO	: 01/05/1980	SEXO	: FEMININO
CONVÊNIO	: SAUDE BRADESCO	CM	: 6436-04
MÉDICO SOLICITANTE	: Dr. HAMILTON BARBOSA JUNIOR	REFERÊNCIA	: STA. LUCIA
EXAME SOLICITADO	: HISTOPATOLÓGICO	DATA DA ENTRADA	: 13/09/2004
		DATA DO EXAME	: 16/09/2004

Material remetido: 1) Lesão de fossa ovariana E. + 2) Lesão de ovário D. + 3) Biópsia de sigmóide.

O material enviado para exame consiste de:

- 1) Vários fragmentos irregulares de tecido de cor pardo-amarelada e consistência elástica, medindo em conjunto 1x0.8x0.4cm.
- 2) Quatro fragmentos irregulares de tecido de cor pardo-amarelada e consistência elástica, medindo o maior 0.7x0.5x0.2cm.
- 3) Dois fragmentos irregulares de tecido de cor parda e consistência elástica, medindo o maior 1.5x0.4x0.3cm.

Diagnóstico final:

- 1- Endometriose em fossa ovariana esquerda.
- 2- Endometriose em ovário direito.
- 3- Endometriose em sigmóide.

Fixador: Formol  
Cortes examinados: Vários  
Coloração: HE

Dra. DUNYA BACHOUR BASILIO  
CRM - 12345/DF



Esse Laboratório participa dos Programas de Controle Externo de Qualidade das Sociedades Brasileiras de Citopatologia e Patologia